

## 5章

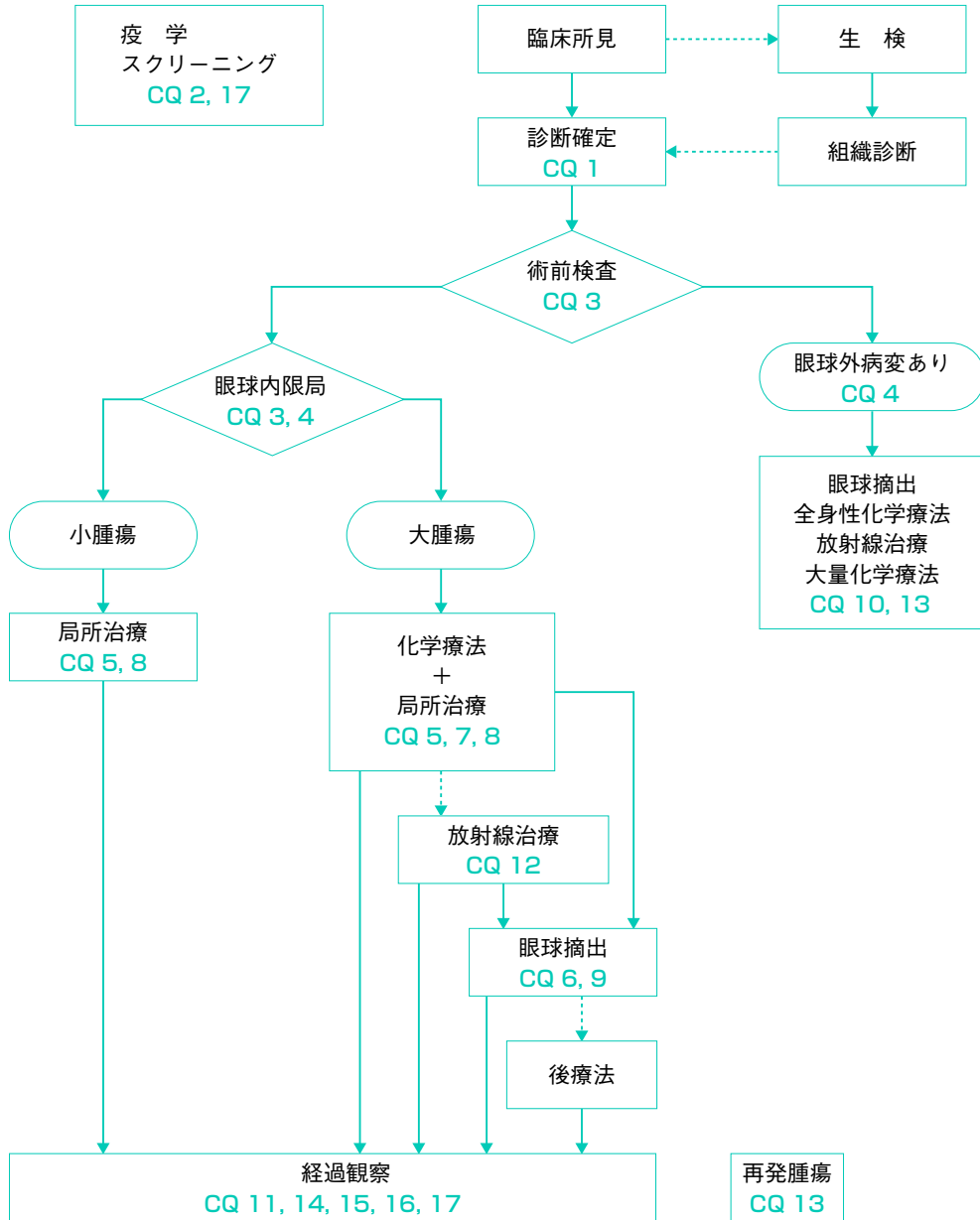
# 網膜芽細胞腫

### クリニカルクエスチョン一覧

- ▶ CQ 1 網膜芽細胞腫の治療方針の決定に必要な分類と検査は何か。腫瘍生検による病理診断は必要か
- ▶ CQ 2 遺伝子検査は行うべきか
- ▶ CQ 3 眼球摘出の適応と播種の危険性は
- ▶ CQ 4 片眼性の眼球温存治療は許容されるか
- ▶ CQ 5 局所治療単独（小線源治療，レーザー，冷凍凝固）の適応は
- ▶ CQ 6 眼球温存治療後，眼底検査で腫瘍が不活化している場合に行う内眼手術は安全か
- ▶ CQ 7 眼球温存のための全身化学療法レジメンは
- ▶ CQ 8 局所化学療法は有効か
- ▶ CQ 9 眼球摘出後の化学療法は必要か
- ▶ CQ 10 遠隔転移など眼球外進展例に対する最適な治療法は
- ▶ CQ 11 全身化学療法で三側性網膜芽細胞腫，眼球内新生腫瘍は予防できるか
- ▶ CQ 12 眼球温存のための放射線外照射の適応およびその照射方法は
- ▶ CQ 13 遠隔転移再発例への治療法は
- ▶ CQ 14 眼球摘出後の経過観察はどのように行うべきか
- ▶ CQ 15 眼球温存治療を行った場合の経過観察はどのように行うべきか
- ▶ CQ 16 家族歴のある場合の経過観察はどのように行うべきか
- ▶ CQ 17 二次がんのスクリーニング検査は必要か

# I アルゴリズム

## 網膜芽細胞腫



CQ は対応する臨床的クエスチョンの番号を示す。

## II はじめに

網膜芽細胞腫は、小児期に最も多い眼部悪性腫瘍である。小児期から成人期までの全年齢に認めるが、5歳までに95%が発見される。小児がんの2.5~4%を占め、15,000~30,000出生に一人の頻度で発症する。

日本を含めた先進諸国では殆どが眼球内腫瘍の状態で見つけられ、10年全生存率は90%以上に達している。このため、多くの患児では、治療目標は救命から眼球温存あるいは視機能温存へと移行している。生命予後の改善は、医療制度の整備と診断技術の進歩により、ほとんどが眼球内腫瘍の段階で早期診断されるようになったことによるものである。発展途上国の一部では、依然として進行例の診断が多く、近年、早期診断のための国際的支援が行われている。

腫瘍が眼球外に進展している場合は予後不良であり、生命予後を基準として治療方法が評価される。腫瘍が眼球内にとどまる場合には、眼球の温存率もしくは視機能予後を基準として治療方法が評価される。網膜芽細胞腫では両眼に発症する場合（両眼性）が30%ほどあり、生命予後は個体、眼球予後は眼球、と異なった基準で比較する必要がある。またがん抑制遺伝子である網膜芽細胞腫遺伝子（*RBI*）の生殖細胞系列変異をもつ遺伝性症例の場合は、治療後に二次がんを生じる危険性が高く、これが生命予後を左右するため、短期のみではなく長期予後も検討する必要があり、結果の解釈を困難にしている。視力予後は、眼球内の腫瘍の部位により大きく異なるため、報告から治療方法の有用性を比較することは困難である。

網膜芽細胞腫では、その頻度と上記のような状況から、従来は、ランダム化比較試験は少なく、エビデンスレベルの高い論文が少ないため、診断・治療の方法は、一部の施設の方針に影響されやすかった。これらの問題の解決のために、大規模な多施設共同試験、国際共同臨床試験が行われ、診断・治療の方法についての国際的コンセンサス形成の動きがある。今回のガイドラインでは、これらの制限の中で、可能な限りエビデンスに基づき作成するよう心がけた。海外のエビデンスが、そのままわが国の診療に適用できない場合には、解説に記載した。

### Ⅲ クリニカルクエスチョン

#### CQ1

## 網膜芽細胞腫の治療方針の決定に必要な分類と検査は何か。腫瘍生検による病理診断は必要か

#### 背景

網膜芽細胞腫では、近年、眼球あるいは視機能の温存をめざした温存治療が行われるようになっており、この場合、腫瘍生検により病理診断を行う必要性、安全性が問題となる。温存治療を行う場合も、眼球摘出を行う場合にも、その転帰とよく関連する分類、分類のための検査を知る必要がある。

#### 推奨

網膜芽細胞腫の病期分類は TNM 分類（第 7 版）を用いることを推奨する（2B）。眼球温存治療を行う場合、眼底検査など臨床所見に基づき分類を行い、腫瘍生検は行わないことを強く推奨する（1B）。眼球摘出を行う場合、転移の危険因子がある場合に骨髄検査、髄液検査、PET 検査を行い、病期分類を決定する（2B）。頭部 MRI は治療前に行うことが推奨される（2C）。

■推奨グレード（推奨度・エビデンスレベル）：2B

#### 解説

病期分類は治療方針を決める基準となるものである。網膜芽細胞腫国際病期分類システムが 2003 年から検討され、2006 年に提唱された（表 1）<sup>1)</sup>。この分類を元に、2009 年に TNM 分類第 7 版<sup>2)</sup> が規定され、主に TNM 病理分類（表 2）に反映されている。これと並行して眼球温存の基準となる眼球内網膜芽細胞腫の国際分類（ICRB）が提唱された（表 3）<sup>3)</sup>。この分類が TNM 臨床分類（表 4）に反映されている。本来は TNM の臨床および病理分類を用いることが推奨されるが、簡便であることから小児腫瘍医は国際病期分類システムを、眼球温存を目指す眼科医は ICRB を用いることが多い。なお、TNM 分類には、国際対がん連合（UICC）<sup>4)</sup> と米国がん合同委員会（AJCC）の 2 種類があり、原則として UICC 版を用いることが推奨される。UICC は AJCC も踏襲して決定されているためほぼ一致しているが、N および M の臨床分類など異なっている点があるため注意を要する。

眼球温存治療を行う場合、臨床診断に基づき分類し、治療方針を決定する。T1～T3 は眼科検査所見に基づく分類であり、T4 は MRI など画像検査に基づく分類である。眼球内の腫瘍生検を行うことは視機能に対する重篤な合併症を生じる危険性があり、また不用意に強膜創を作成することで腫瘍細胞の眼球外撒布を生じ術後転移の危険性を高

表 1 網膜芽細胞腫国際病期分類システム

0期	眼球摘出術は行われておらず、病変の播種は認められない
I期	眼球摘出術が実施され、組織学的に完全切除されている
II期	眼球摘出術が実施され、顕微鏡的残存腫瘍を認める
III期	局所的進展を認める a. 明らかな眼窩進展 b. 耳前もしくは頸部リンパ節進展
IV期	転移性病変を認める a. 血行性転移（中枢神経系病変を認めない） 1. 単一病変 2. 多発病変 b. 中枢神経系病変あり 1. 視交叉前病変 2. 中枢神経系腫瘍 3. 軟髄膜および髄液病変

表 2 TNM 病理分類 (UICC)

pT 分類	
pTX	原発腫瘍の評価が不可能
pT0	原発腫瘍を認めない
pT1	眼球に限局
pT2	視神経および／または脈絡膜への微小浸潤
pT2a	視神経の表面への浸潤
pT2b	視神経の表面への浸潤，限局する脈絡膜浸潤
pT3	視神経および／または脈絡膜への著しい浸潤
pT3a	視神経篩状板を越えるが断端には至らない浸潤，または脈絡膜への著しい浸潤
pT3b	視神経篩状板を越えるが断端には至らない浸潤，かつ脈絡膜への著しい浸潤
pT4	視神経断端に至る浸潤，または眼球外進展
pT4a	視神経断端に至る浸潤，眼球外進展なし
pT4b	視神経断端に至る浸潤，かつ眼球外進展あり
pN 分類	
pNX	所属リンパ節転移の評価が不能
PN0	所属リンパ節転移なし
pN1	所属リンパ節転移あり（耳前，頸部）
pN2	遠隔リンパ節転移あり
pM 分類	
pM0	遠隔転移なし
pM1	遠隔転移あり
pM1a	中枢神経系以外の部位への単一転移
pM1b	中枢神経系以外の部位への多発転移
pM1c	中枢神経系への転移
pM1d	髄膜および／または脳脊髄液への浸潤のない非連続性腫瘍
pM1e	髄膜および／または脳脊髄液への浸潤

表 3 眼球内網膜芽細胞腫の国際分類（概略）

A	3 mm 以下の網膜腫瘍で黄斑・視神経から離れた腫瘍
B	3 mm 以上の黄斑・視神経近傍の網膜腫瘍
C	限局性播種（硝子体・網膜下）
D	びまん性播種（硝子体・網膜下）
E	摘出を要する進行例

表 4 TNM 臨床分類（UICC）

T 分類	
TX	原発腫瘍の評価が不可能
T0	原発腫瘍を認めない
T1	腫瘍は眼球体積の 2/3 を越えず硝子体や網膜下播種を伴わない
T1a	最大腫瘍径が 3 mm 以下で、視神経乳頭と黄斑から 1.5 mm 以上離れている
T1b	少なくとも 1 腫瘍は最大腫瘍径が 3 mm 以上もしくは視神経乳頭、黄斑から 1.5 mm 以内にある。網膜剥離は腫瘍から 5 mm を超えない範囲
T1c	少なくとも 1 腫瘍は最大腫瘍径が 3 mm 以上もしくは視神経乳頭、黄斑から 1.5 mm 以内にある。網膜剥離は腫瘍から 5 mm を超える範囲に達する
T2	腫瘍は眼球体積の 2/3 を越えず、硝子体もしくは網膜下播種を伴う
T2a	限局した硝子体もしくは網膜下の小腫瘍塊
T2b	大量の硝子体もしくは網膜下播種、びまん性腫瘍塊や雪玉様腫瘍塊
T3	
T3a	眼球の 2/3 以上を占める腫瘍
T3b	1 個以上の合併症を有する眼球 血管新生緑内障、隅角閉塞緑内障、前眼部浸潤、前房出血、硝子体出血、眼窩蜂窩織炎
T4	画像診断で検出される眼球外浸潤
T4a	視神経浸潤
T4b	眼窩浸潤
T4c	視交叉を越えない頭蓋内浸潤
T4d	視交叉を越える頭蓋内浸潤
N 分類 – 所属リンパ節	
NX	所属リンパ節の評価が不可能
N0	所属リンパ節転移なし
N1	所属リンパ節転移あり
M 分類 – 遠隔転移	
M0	遠隔転移なし
M1	遠隔転移あり

くることが懸念されるため<sup>5)</sup>、原則として禁忌である。臨床診断を行う上で眼底検査が最も重要である。眼内腫瘍は透明組織を通して直接観察可能であり、腫瘍血管と石灰化を伴う白色腫瘍であれば、経験のある眼科医であれば確定診断としてよい。一方で、中間透光体の混濁など典型的所見が確認できない場合には超音波検査による石灰化の検出、MRI による腫瘍の評価が診断に役立つ。石灰化は組織学的に 90% で検出されるが<sup>6)</sup>、びまん性網膜芽細胞腫では検出率は低い。画像検査を行っても診断が確定できな

い場合、針生検の可能性が検討される。

針生検は、眼球外播種の危険性を考慮して実際に行われることは少ない。欧米の多施設アンケート調査で、治療を受けた3,600例以上の網膜芽細胞腫のうち8例のみで診断目的に針生検を行っており、内6例が確定診断できたが、2例は非腫瘍性疾患の診断にとどまった<sup>7)</sup>。針生検後転移を生じた症例はないため、症例を選べば針生検による眼球外播種の危険性は高くないと推定されるが、症例の蓄積が必要である。

腫瘍の浸潤範囲を推定するために画像検査が有用である。T1～T2の病変であれば眼球外浸潤を伴うことは考えにくく、画像検査は必須ではない。T3以上の病変では腫瘍の浸潤範囲評価のために画像検査を行うことが望ましい。眼球表面コイルを用いた1.5テスラMRIで、視神経浸潤は53.8%、脈絡膜浸潤は75.0%、石灰化は91.7%の感度で検出される<sup>8)</sup>。しかし、明らかに視神経が腫大している症例を除くと、篩状板を越えた視神経浸潤を検出できるのはMRIでは60%、CTでは0%であり、画像検査には限界がある<sup>9)</sup>。

全身転移検索は眼内病変の病期に依存する。腫瘍が病理組織検査で眼球内に限局しているか、視神経浸潤があっても視神経断端が陰性の場合、眼球摘出のみで後療法を行わなくても5年生存率が98%であることから、全例を対象に治療前の全身転移検索を行うことは推奨されない。ただし、ICRB D群の17%、E群の24%が病理組織学的検査で転移の高リスク病変であったことが判明しており、臨床的に眼球内限局病変であることと転移を生じないことは一致しないことに注意が必要である<sup>10)</sup>。検査方法としては骨髄検査、髄液検査、全身CT、PET、骨シンチグラフィなどが行われる。

骨髄検査、髄液検査は、眼球外浸潤が疑われる場合および転移のある場合には必須であるが、眼球内限局腫瘍では全例陰性であったと報告されていて<sup>11)</sup>、検査の危険性を考慮して適応を判断する必要がある。FDG-PETは全身検索として頻用されるが、感度の限界があり、中枢神経系病変は検出困難であり、また被曝することを考慮する必要がある。骨シンチグラフィは偽陰性が多く、転移の明らかな症例に限定して行うべきである<sup>12)</sup>。

## 検索式・参考にした二次資料

検索フィールド：PubMed  
 検索期間：1946年1月1日～2014年3月31日  
 検索式：  
 1. retinoblastoma 18,463件  
 2. 1 × “stage\*” OR “classification” 91件  
 この中から本テーマに関連する12文献を選択した。  
 また、NCI PDQ<sup>®</sup>：Retinoblastoma Treatmentを参考とした。

## 文献

- 1) Chantada G, Doz F, Antoneli CB, et al. A proposal for an international retinoblastoma staging system. *Pediatr Blood Cancer* 2006; 47: 801-5.
- 2) Edge SB, Byrd DR, Compton CC, et al (eds). *Retinoblastoma*. *AJCC Cancer Staging Manual*, 7th ed, Springer-Verlag New York, NY, 2010, 562-3.

- 3) Linn Murphree A. Intraocular retinoblastoma : the case for a new group classification. *Ophthalmol Clin North Am* 2005 ; 18 : 41-53.
- 4) Sobin LH, Gospodarowicz MK, Wittekind Ch (eds). *The International Union Against Cancer (UICC) TNM Classification of Malignant Tumors*, 7th ed. Wiley-Blackwell, Oxford, UK, 2009
- 5) Shields CL, Honavar S, Shields JA, et al. Vitrectomy in eyes with unsuspected retinoblastoma. *Ophthalmology* 2000 ; 107 : 2250-5.
- 6) Bullock JD, Campbell RJ, Waller RR. Calcification in retinoblastoma. *Invest Ophthalmol Vis Sci* 1977 ; 16 : 252-5.
- 7) Karcioğlu ZA. Fine needle aspiration biopsy (FNAB) for retinoblastoma. *Retina* 2002 ; 22 : 707-10.
- 8) Lemke AJ, Kazi I, Mergner U, et al. Retinoblastoma - MR appearance using a surface coil in comparison with histopathological results. *Eur Radiol* 2007 ; 17 : 49-60.
- 9) Brisse HJ, Guesmi M, Aerts I, et al. Relevance of CT and MRI in retinoblastoma for the diagnosis of postlaminar invasion with normal-size optic nerve : a retrospective study of 150 patients with histological comparison. *Pediatr Radiol* 2007 ; 37 : 649-56.
- 10) Kaliki S, Shields CL, Rojanaporn D, et al. High-risk retinoblastoma based on international classification of retinoblastoma : analysis of 519 enucleated eyes. *Ophthalmology* 2013 ; 120 : 997-1003.
- 11) Azar D, Donaldson C, Dalla-Pozza L. Questioning the need for routine bone marrow aspiration and lumbar puncture in patients with retinoblastoma. *Clin Experiment Ophthalmol* 2003 ; 31 : 57-60.
- 12) Barai S, Bandopadhyaya GP, Raj P, et al. Role of skeletal scintigraphy in advanced retinoblastomas. *Acra Radiol* 2004 ; 45 : 313-6.



## 遺伝子検査は行うべきか

### 背景

網膜芽細胞腫の原因遺伝子は、古典的ながん抑制遺伝子である網膜芽細胞腫遺伝子 (*RBI*) であり、分子生物学の技術進歩により変異の検出率が格段に向上した。しかしながら検出率の限界があるため、検査の目的、倫理的観点からも検査の適応を考える必要がある。

### 推奨

遺伝子検査は、可能であれば行うことが望ましい。発病者の変異が検出できた場合、同胞や子供の保因者診断が可能である (2A)。専門資格を有する遺伝カウンセラーによるカウンセリングを行った後に遺伝子検査を行うことが強く推奨される。

■推奨グレード (推奨度・エビデンスレベル) : 2B

### 解説

網膜芽細胞腫の遺伝子変異は、約40%が16のホットスポットに生じるが、その他は遺伝子全体に分布する<sup>1)</sup>。したがって、遺伝子検査を行う場合は *RBI* 遺伝子全体を対象に検査する必要がある。

両眼性の場合には、理論的には生殖細胞系列変異を有するため、末梢血にも *RBI* 変異を有する。遺伝子検査として、G-banding (染色体検査)、FISH (fluorescence *in situ* hybridization) 法、断片解析、塩基配列、プロモーターのメチル化解析などの手法が用いられる。検査方法により検出率は異なるが、G-banding ではいわゆる 13q-症候群と呼ばれる合併奇形を伴う症例を検出でき3%程度、FISH 法では8%程度、各種塩基配列解析で70~75%、プロモーターのメチル化解析では10~12%の検出率と考えられている。その他、遺伝的モザイクが10%程度存在し、解釈を困難にしている<sup>2)</sup>。

遺伝子の生殖細胞系列変異が検出された場合には、同胞や子孫の遺伝子検査を行い、同一の異常が検出されればほぼ確実に腫瘍を生じるため、密な眼底検査を行い、腫瘍を認めれば早期に治療を行うべきである。一方、同一の異常が検出されなければ理論的には発病しないため、定期検査は不要である<sup>3)</sup>。

発病者の遺伝子異常が検出されなければ、同胞などの発病に関する情報を得ることはできない。

浸透率の低い (low-penetrance) 網膜芽細胞腫の家系が存在し、家族性片眼性が多発することが知られている。産生される pRB 蛋白が減少している場合、変異により機能の低下している pRB 蛋白が産生される場合がある<sup>4)</sup>。2008年の診療報酬改訂で、臨床遺伝学の専門的知識をもつ者が遺伝カウンセリングを実施することで遺伝カウンセリ

ング加算が創設された。被験者が、専門家によるカウンセリングで遺伝子検査の意義、限界を理解したうえで遺伝子検査を受けることが望まれる。

### 検索式・参考にした二次資料

---

検索フィールド：PubMed

検索期間：1946年1月1日～2014年3月31日

検索式：

1. retinoblastoma 18,371件
2. 1 × genetic testing 99件
3. 1 × genetic counseling 54件

この中から本テーマに関連する4文献を選択した。

また、NCI PDQ<sup>®</sup>：Retinoblastoma Treatment, National Retinoblastoma Strategy Canadian Guidelines for Careを参考にした。

### 文献

---

- 1) Valverde JR, Alonso J, Palacios I, et al. RB1 gene mutation up-date, a meta-analysis based on 932 reported mutations available in a searchable database. BMC Genet 2005 ; 6 : 53.
- 2) Lohmann D, Scheffer H, Gaille B. Best practice guidelines for molecular analysis of retinoblastoma. European Molecular Genetics Quality Network, 2002. Available from : <http://www.emqn.org/emqn/BestPractice/mainColumnParagraphs/09/document/RB.pdf>
- 3) Noorani HZ, Khan HN, Gallie BL, et al. Cost comparison of molecular versus conventional screening of relatives at risk for retinoblastoma. Am J Hum Genet 1996 ; 59 : 301-7.
- 4) Harbour JW. Molecular basis of low-penetrance retinoblastoma. Arch Ophthalmol 2001 ; 119 : 1699-704.

## CQ3

## 眼球摘出の適応と播種の危険性は

## 背景

網膜芽細胞腫では、近年、眼球あるいは視機能の温存をめざした温存治療が行われるようになっており、診断時の検査から温存可能なのか、あるいは眼球摘出を行うべきなのかを判断することが重要である。眼球摘出手術では、手術操作により腫瘍細胞が撒布される危険性があるのかを明らかにする必要がある。

## 推奨

視力の期待できない巨大腫瘍、視神経浸潤、緑内障や大量の眼球内出血などの随伴所見を有する場合には眼球摘出が推奨される（2B）。片眼性であっても視力の期待できる非進行眼であれば温存を試みてよい（2C）。眼球摘出手術により腫瘍細胞が撒布され転移・眼窩内再発を増加させるというエビデンスはない（2C）。

■推奨グレード（推奨度・エビデンスレベル）：2B

## 解説

網膜芽細胞腫の治療目的は、生命の危険を減らすことであり、可能な範囲で眼球を温存することである。眼球温存を行う基準は施設により異なるが、一般には視力の期待できない巨大腫瘍の場合、疼痛を伴う場合、視神経浸潤、前房浸潤を伴う場合には眼球摘出を行う<sup>1)</sup>。それ以外であれば、十分なインフォームドコンセントのもとに眼球温存治療を行う。眼球温存治療自体が生命予後を悪化させるというエビデンスはない<sup>2)</sup>。化学療法を主体とした治療法（chemoreduction）が広く行われている現状では、両眼性、片眼性にかかわらず視力の期待できる眼球では眼球温存治療を選択することが多い。

眼球内進行期では、臨床的に眼球内に限局していると判断された場合であっても、国際分類D群で17%、E群で24%は病理学的に転移の高リスク群であるため<sup>3)</sup>、眼球温存治療を行う危険性は十分説明する必要がある。

眼球摘出の操作により眼球内腫瘍細胞が眼球外に撒布される可能性は否定できないが、これまでに比較検討試験は行われていないため評価できない。一般には、危険性は無視できる程度と考えられていて、また病勢の進行した眼球を残し転移を生じる危険性がより大きな問題であるため、眼球摘出は妥当な治療法と考えられている。

## 検索式・参考にした二次資料

検索フィールド：PubMed  
 検索期間：1946年1月1日～2014年3月31日  
 検索式：  
 1. retinoblastoma 18,463件

- 2. 1 × enucleation      893 件
- 3. 2 × dissemination    12 件

この中で本テーマに関連する 3 文献を選択した。

また、NCI PDQ<sup>®</sup> : Retinoblastoma Treatment を参考にした。

## 文献

- 1) Shields CL, Shields JA. Recent developments in the management of retinoblastoma. J Pediatr Ophthalmol Strabismus 1999 ; 36 : 8-18.
- 2) 網膜芽細胞腫全国登録委員会 : 網膜芽細胞腫全国登録 (1975~1982). 日眼会誌 1992 ; 96 : 1433-42.
- 3) Kaliki S, Shields CL, Rojanaporn D, et al. High-risk retinoblastoma based on international classification of retinoblastoma : analysis of 519 enucleated eyes. Ophthalmology 2013 ; 120 : 997-1003.

## CQ4

## 片眼性の眼球温存治療は許容されるか

## 背景

片眼性網膜芽細胞腫では、腫瘍を認めない一方の視機能は保たれており、生命予後の観点からは、患側眼球の摘出が有効な治療法である。温存治療を行う場合には、治療中の進展・転移など温存治療に伴う危険性と、治療による温存達成の可能性を評価して治療法を決める必要がある。

## 推奨

片眼性であっても視力の期待できる非進行眼であれば温存を試みてよい (2C)。眼球温存治療を行うことに伴う危険性は十分説明する必要がある (1A)。

■推奨グレード (推奨度・エビデンスレベル) : 2C

## 解説

疾患の全母集団の予後調査から、眼球温存治療自体が生命予後を悪化させるというエビデンスはない<sup>1)</sup>。眼球が温存されることと、そのために生じうる治療関連有害事象を比較検討することが重要であり、親の価値観に大きく左右される。

眼球摘出を行うことの利点は、病理学的な腫瘍浸潤範囲の評価が可能となることであり、転移の高リスク群であれば予防的化学療法を行い、低リスク群であれば後療法は行わない層別化が可能である。眼球温存治療を行う場合、転移のリスク評価が困難であるため、高リスク群に対して眼球温存治療を行う場合が生じうる。結果的に眼球摘出の判断が遅れ、転移を増加させる危険性が懸念される。眼球内進行期では、臨床的に眼球内に限局していると判断された場合であっても、国際分類 D 群で 17%、E 群で 24% は病理学的に転移の高リスク群である<sup>2)</sup>。緑内障と牛眼を伴う場合、組織学的に転移の高リスク群である可能性が高い<sup>3)</sup>。化学療法を行った後に摘出された眼球の病理検査では、腫瘍の浸潤範囲が過小評価される危険性がある<sup>4)</sup>。これらの危険性を十分に説明し、治療方針を決めることが重要である。一方、眼球を摘出した場合には整容面および精神的負担が生じる。

片眼性網膜芽細胞腫に対し、初期化学療法と局所治療の併用療法を行うことで 32% は放射線外照射を行わずに眼球温存できるが<sup>5)</sup>、眼内進行期では眼球温存は困難である<sup>5,6)</sup>。リスクにより層別化を行い、予後を前向きに検討した報告があるが<sup>7)</sup>、初期治療法選択にバイアスがあり、眼球温存治療を行う基準に関するエビデンスは乏しい。

## 検索式・参考にした二次資料

検索フィールド : PubMed

検索期間：1946年1月1日～2014年3月31日

検索式：

1. unilateral retinoblastoma 639件

2. 1 × conserv\* 44件

この中から本テーマに関連する7文献を選択した。

また、NCI PDQ<sup>®</sup>：Retinoblastoma Treatmentを参照した。

## 文献

- 1) 網膜芽細胞腫全国登録委員会：網膜芽細胞腫全国登録（1975～1982）. 日眼会誌 1992；96：1433-42.
- 2) Kaliki S, Shields CL, Rojanaporn D, et al. High-risk retinoblastoma based on international classification of retinoblastoma : analysis of 519 enucleated eyes. *Ophthalmology* 2013；120：997-1003.
- 3) Chantada GL, Gonzalez A, Fandino A, et al. Some clinical findings at presentation can predict high-risk pathology features in unilateral retinoblastoma. *J Pediatr Hematol Oncol* 2009；31：325-9.
- 4) Zhao J, Dimaras H, Massey C, et al. Pre-enucleation chemotherapy for eyes severely affected by retinoblastoma masks risk of tumor extension and increases death from metastasis. *J Clin Oncol* 2011；29：845-51.
- 5) Shields CL, Honavar SG, Meadows AT, et al. Chemoreduction for unilateral retinoblastoma. *Arch Ophthalmol* 2002；120：1653-8.
- 6) Mallapatna AC, Sutherland JE, Gallie BL, et al. Management and outcome of unilateral retinoblastoma. *JAAPOS* 2009；13：546-50.
- 7) Chantada GL, Fandiño AC, Gutter MR, et al. Results of a prospective study for the treatment of unilateral retinoblastoma. *Pediatr Blood Cancer* 2010；55：60-6.

## CQ5

## 局所治療単独（小線源治療，レーザー，冷凍凝固）の適応は

## 背景

網膜芽細胞腫に対する温存治療では、放射線治療や全身化学療法を用いることなく、局所治療のみで目的が達成できる場合がある。局所治療のみで温存治療を試みる適応を明らかにする必要がある。

## 推奨

小線源治療は腫瘍径 15 mm 以下かつ腫瘍厚 10 mm 以下の限局腫瘍，ダイオードレーザーによる経瞳孔温熱療法は播種を伴わない 1.5 mm 以下の腫瘍，冷凍凝固は周辺部で播種を伴わない 2.5 mm 以下の腫瘍が単独治療の適応である。

■推奨グレード（推奨度・エビデンスレベル）：2B

## 解説

局所治療は、レーザー、冷凍凝固、小線源治療など複数あり、特に小線源治療は治療可能施設が限定される。同一眼球内に複数生じている場合には種々の治療法を組み合わせる必要がある。

小線源治療は、放射線小線源を腫瘍部の強膜に一時的に縫着し局所放射線治療を行う治療法であり、核種として主に  $^{125}\text{I}$  ( $\gamma$ 線) と  $^{106}\text{Ru}$  ( $\beta$ 線) が用いられる。小線源治療の適応は、腫瘍径 15 mm 以下かつ腫瘍厚 10 mm 以下 ( $^{106}\text{Ru}$  線源は 5 mm 以下) の単一領域の腫瘍である。線源を取り除く手術が必要であり、また乳頭や黄斑部の線量を十分考慮した治療計画が必要である<sup>1)</sup>。小線源治療による二次がんは外照射に比べ少ないと考えられているが<sup>2)</sup>、小線源治療自体による二次がんの危険性は検討されていない。

レーザー治療は、可視光レーザーによる腫瘍血管凝固から、赤外線レーザーによる温熱療法（経瞳孔温熱療法）に移行してきた。経瞳孔温熱療法は、硝子体および網膜下播種を伴わない 1.5 mm 以下の腫瘍がよい適応であり、それ以上の腫瘍は化学療法との併用など、他の治療法が望ましい<sup>3,4)</sup>。

冷凍凝固は、周辺部の限局性腫瘍に対し直接破壊を行う治療法である。腫瘍径 2.5 mm 以下、腫瘍厚 1.0 mm 以下で播種を伴わない場合がよい適応である<sup>5)</sup>。

現在の腫瘍臨床において、抗腫瘍効果は RECIST (response evaluation criteria in solid tumors) による評価が主流となりつつある。しかしながら、球面をなす網膜から生じる腫瘍であり単純な長径での判断は困難であること、石灰化を残すことが多く腫瘍細胞が消失しても腫瘍として残存するため完全寛解 (CR) の判断が画像検査ではできないこと、小さな眼球内播種は画像検査で描出されないこと、腫瘍を直接観察できるこ

となどから、通常は眼底所見に基づき治療効果判定を行う。

### 検索式・参考にした二次資料

検索フィールド：PubMed

検索期間：1946年1月1日～2014年3月31日

検索式：

- |                                    |          |
|------------------------------------|----------|
| 1. retinoblastoma                  | 18,463 件 |
| 2. 1 × laser                       | 212 件    |
| 3. 1 × cryotherapy                 | 182 件    |
| 4. 1 × “brachytherapy” OR “plaque” | 192 件    |

この中から本テーマに関連する5文献を選択した。

また、NCI PDQ<sup>®</sup>：Retinoblastoma Treatmentを参考にした。

### 文献

- 1) Shields CL, Shields JA. Recent developments in the management of retinoblastoma. *J Pediatr Ophthalmol Strabismus* 1999 ; 36 : 8-18.
- 2) Mohny BG, Robertson DM, Schomberg PJ, et al. Second nonocular tumors in survivors of heritable retinoblastoma and prior radiation therapy. *Am J Ophthalmol* 1998 ; 126 : 269-77.
- 3) Shields CL, Santos MC, Diniz W, et al. Thermotherapy for retinoblastoma. *Arch Ophthalmol* 1999 ; 117 : 885-93.
- 4) Abramson DH, Scheffer AC. Transpupillary thermotherapy as initial treatment for small intraocular retinoblastoma : technique and predictors of success. *Ophthalmology* 2004 ; 111 : 984-91.
- 5) Shields JA, Shields CL. Treatment of retinoblastomas with cryotherapy. *Trans Pa Acad Ophthalmol Otolaryngol* 1990 ; 42 : 977-80.



## CQ6

## 眼球温存治療後，眼底検査で腫瘍が不活化している場合に行う内眼手術は安全か

### 背景

眼球温存治療の合併症として白内障，網膜剥離，眼球内出血を生じることがある。これらに対する内眼手術は眼球外への腫瘍播種を生じる危険性があり，腫瘍が瘢痕化した後どの程度経過すれば安全に手術を行うことができるのか，重要な課題である。

### 推奨

腫瘍の不活化の後，どの程度の期間を経過すれば内眼手術が安全であるかは未確立であり，可能な範囲で内眼手術は遅らせるべきである。

■推奨グレード（推奨度・エビデンスレベル）：2C

### 解説

眼球内腫瘍の活動性がある場合，眼球内の手術治療は転移を生じる可能性が高いため，原則禁忌である。ぶどう膜炎や原因不明の硝子体出血の診断で硝子体手術を行い網膜芽細胞腫が発見された症例で，後に転移を生じた例が複数報告され，網膜芽細胞腫が判明した場合にはできるだけ早期に眼球摘出，放射線治療，抗がん剤の治療が推奨される<sup>1,2)</sup>。白内障手術が転移の原因になる場合もあり，眼球温存治療の終了直後には腫瘍残存の可能性を十分考慮し，内眼手術には慎重になるべきである。

眼球内腫瘍の局所再発は通常数カ月以内に生じるため，内眼手術は腫瘍の不活化の後少なくとも1年は待つことが望ましい。しかしながら，やむをえない手術の場合には術中の眼内サンプルの細胞診を行うべきである。手術を行ったことに対する後療法の有効性は確立していない。

### 検索式・参考にした二次資料

検索フィールド：PubMed

検索期間：1946年1月1日～2014年3月31日

検索式：

- |  |          |
|--|----------|
| 1. retinoblastoma  | 18,465 件 |
| 2. "intraocular surgery" OR "vitrectomy" OR "lensectomy" | 43,151 件 |
| 3. 1 × 2   | 254 件    |

この中から本テーマに関連する2文献を選択した。

また，NCI PDQ®：Retinoblastoma Treatmentを参考にした。

### 文献

- 1) Stevenson KE, Hungerford J, Garner A. Local extraocular extension of retinoblastoma following

intraocular surgery. *Br J Ophthalmol* 1989 ; 73 : 739-42.

- 2) Shields CL, Honavar S, Shields JA, et al. Vitrectomy in eyes with unsuspected retinoblastoma. *Ophthalmology* 2000 ; 107 : 2250-5.

## CQ7

## 眼球温存のための全身化学療法レジメンは

## 背景

眼球温存のための全身化学療法は、放射線治療による二次がん誘発の可能性への危惧から、初期治療として用いられるようになった。治療にあたっては、全身の副作用を十分考慮する必要がある。これまで放射線治療との比較試験、レジメン同士の比較試験などは行われず、慣習的に行われているのが現状である。その点を十分に理解してレジメンを選択する必要がある。

## 推奨

ビンクリスチン (VCR)、カルボプラチン (CBDCA)、エトポシド (ETP) の2~3剤を組み合わせたレジメンを用いる。多くのレジメンがあるが、その有用性についての比較試験は行われていないため、最適化されていない。全身化学療法単独で治癒することは少なく、多くの場合、局所治療の併用が必要である。

■推奨グレード (推奨度・エビデンスレベル) : 2C

## 解説

局所治療単独で治癒が望める場合には、初期治療として局所治療を行うべきである。局所治療単独での治癒が望めない場合は、放射線治療が標準的治療であったが、遺伝性例での二次がん誘発の可能性や、眼窩骨発達への影響、眼球への影響など多くの合併症・後遺症が指摘され、初期治療として全身化学療法が用いられるようになった。今日では、全身化学療法により腫瘍の縮小を図り、局所治療を併用することで治癒を目指す chemoreduction が主流になっている。この治療法は1996年に複数施設の治療成績が報告されて以来一般的治療となったが、長期は副作用が判明していないため治療の妥当性は現時点では確立したとはいえない。また、放射線治療との比較試験、レジメン間の比較試験は行われずに臨床導入されているため、今後、妥当性を検討する必要がある。

注意すべき点として、①大部分の症例では化学療法単独で治癒と温存が達成されることはなく、局所治療の併用が必要であり、予後は局所治療の影響を大きく受けること、②他のがん腫と異なり同一眼球内に多発することが多く、治療効果が単純な腫瘍縮小や生存率ではなく眼球保存率や無再発生存率 (RFS) で評価されること、③特に生殖細胞系列の変異を有する遺伝性例の場合、全身化学療法による二次がん誘発の可能性の有無が確定していないこと、が挙げられる (CQ17 参照)。

単剤で網膜芽細胞腫に対する治療効果が検討された薬剤はごく一部であり、実際には VCR, CBDCA, ETP の2~3剤併用治療が慣用的に用いられている。

放射線治療を回避しての眼球温存達成の成否は、全身化学療法後の局所療法の有用性

表 1 Reese-Ellsworth 分類

Ia	赤道部より後方, 4 乳頭径以下の単一腫瘍
Ib	赤道部より後方, 4 乳頭径以下の多発腫瘍
IIa	赤道部より後方, 4~10 乳頭径の単一腫瘍
IIb	赤道部より後方, 4~10 乳頭径の多発腫瘍
IIIa	赤道部より前方の腫瘍
IIIb	10 乳頭径以上の単一腫瘍
IVa	10 乳頭径以上の多発腫瘍
IVb	鋸状縁に達する腫瘍
Va	網膜の 1/2 以上の腫瘍
Vb	硝子体播種

(乳頭径 = 視神経乳頭の直径, 約 1.5mm に相当)

に大きく依存する。従来の局所療法に加えて, 世界的に眼動注や硝子体注入などの局所化学療法が採用されるようになり, その有用性が報告されるようになってきている (CQ8 参照)。全身化学療法の必要性和有用性の評価も変わっていく可能性があり, 最新の報告に留意する必要がある。

### 1. 単剤の抗腫瘍効果

CBDCA 単剤の第 II 相試験で, 36 眼中 33 眼で反応があり, 眼球保存率は Reese-Ellsworth 分類 I~III 群で 93.3%, IV~V 群で 25.0% と報告されている<sup>1)</sup> (表 1)。静脈投与時, 1 時間後の前房濃度は  $5.13 \mu\text{g/mL}$ , 硝子体濃度は  $4.05 \mu\text{g/mL}$ , 1 カ月後にも硝子体内には約 10% の濃度が残存していると報告されており, 薬剤移行も良好と考えられる<sup>2)</sup>。CBDCA 投与後に経瞳孔温熱療法を併用する chemothermotherapy と呼ばれる治療法は, 96.1% で腫瘍縮小が得られ, 6.8% で再発, また眼球温存は 97% で可能であったと報告されているが, 病期の詳細が不明である<sup>3)</sup>。経口 ETP を 21 日間連続投与する試みは無効であり, 1 例は後に白血病を生じており, 推奨されない<sup>4)</sup>。

### 2. VEC 療法: VCR+ETP+CBDCA

最も多数例の治療報告がある。6 コース施行群と 6 コース未満群をランダム化されていない比較試験で検討した研究では, 局所治療を 93% で必要とした。6 コース未満群では網膜腫瘍再発が 2%, 硝子体播種再発が 24%, 網膜下播種再発が 31% であったが, 6 コース群ではそれぞれ 1%, 0%, 0% であり, 再発率が有意に低いことから 6 コースの治療および後療法の組み合わせが最良であると結論された<sup>5)</sup>。

同一施設で, 6 コース行った症例の予後は, 眼球摘出率が Reese-Ellsworth 分類 I~IV 群 15%, V 群 53%, 放射線を回避できたのは I~IV 群 10%, V 群 47% である<sup>6)</sup>。その後, 国際分類に基づく予後が提示されており, 放射線および眼球摘出を回避できるのは A 群 100%, B 群 93%, C 群 90%, D 群 44%, E 群 0% と報告されている<sup>7)</sup>。

副作用に関しては, いずれも軽度であるが, 血球減少が 89%, 発熱が 28%, 消化管

症状・脱水・VCRによる神経障害が40%に生じたが、二次がんの発症は報告されていない<sup>8)</sup>。その後の同グループからの報告では二次がんの発症が報告されている（CQ17参照）。

### 3. EC療法：ETP+CBDCA

24例を対象に、ETPとCBDCAを3日間投与、3～4週ごとに腫瘍の反応をみながら2～5コースを行い、各回に局所治療を行った場合、21例で完全寛解（CR）が報告されている。Reese-Ellsworth分類Ⅰ～Ⅲ群では71%が放射線を用いずにCRを達成したが、Ⅳ～Ⅴ群は全例が放射線もしくは眼球摘出を要した<sup>9)</sup>。

### 4. VC療法：VCR+CBDCA

43眼に化学療法のみ8コースを行い、腫瘍の増大がある症例に局所治療を行った場合、一部症例では化学療法中に腫瘍増大があり、大部分の症例で局所治療を要した。眼球摘出と放射線治療を事象とした無イベント生存率（EFS）はReese-Ellsworth分類Ⅰ～Ⅲ群で59.2%、Ⅳ～Ⅴ群で26.3%であり、眼球保存率は同様に83.3%と52.6%であり、非進行例でのETPを除く治療法の可能性を示唆している<sup>10)</sup>。

### 5. シクロスポリンAとの併用療法

抗がん剤の多剤耐性（multi-drug resistance：MDR）に関与すると考えられるP糖蛋白（P-glycoprotein）を阻害するシクロスポリンAを併用する治療法が報告されている。併用により眼球内CBDCA濃度が上昇することが確認されているが、実際の治療効果に関する比較はなされていない<sup>11)</sup>。

## 検索式・参考にした二次資料

検索フィールド：PubMed

検索期間：1946年1月1日～2014年3月31日

検索式：

- |   |         |
|---|---------|
| 1. retinoblastoma                         | 18,371件 |
| 2. 1 × “chemotherapy” OR “chemoreduction” | 2,279件  |
| 3. 2 × conservative treatment             | 108件    |

この中で本テーマに関連のある11文献を選択した。

また、NCI PDQ<sup>®</sup>：Retinoblastoma Treatment, National Retinoblastoma Strategy Canadian Guidelines for Careを参考にした。

## 文献

- 1) Dunkel IJ, Lee TC, Shi W, et al. A phase II trial of carboplatin for intraocular retinoblastoma. *Pediatr Blood Cancer* 2007 ; 49 : 643-8.
- 2) Abramson DH, Frank CM, Chantada GL, et al. Intraocular carboplatin concentrations following intravenous administration for human intraocular retinoblastoma. *Ophthalmic Genet* 1999 ; 20 : 31-6.
- 3) Lumbroso L, Doz F, Urbieta M, et al. Chemothermotherapy in the management of retinoblastoma. *Ophthalmology* 2002 ; 109 : 1130-6.
- 4) Dunkel IJ, Chantada GL, Fandiño AC, et al. Lack of activity of oral etoposide for relapsed intraocular retinoblastoma. *Ophthalmic Genet* 2004 ; 25 : 25-9.

- 5) Shields CL, Shields JA, Needle M, et al. Combined chemoreduction and adjuvant treatment for intraocular retinoblastoma. *Ophthalmology* 1997 ; 104 : 2101-11.
- 6) Shields CL, Honavar SG, Meadows AT, et al. Chemoreduction plus focal therapy for retinoblastoma : factors predictive of need for treatment with external beam radiotherapy or enucleation. *Am J Ophthalmol* 2002 ; 133 : 657-64.
- 7) Shields CL, Mashayekhi A, Au AK, et al. The International Classification of Retinoblastoma predicts chemoreduction success. *Ophthalmology* 2006 ; 113 : 2276-80.
- 8) Friedman DL, Himelstein B, Shields CL, et al. Chemoreduction and local ophthalmic therapy for intraocular retinoblastoma. *J Clin Oncol* 2000 ; 18 : 12-7.
- 9) Beck MN, Balmer A, Dessing C, et al. First-line chemotherapy with local treatment can prevent external-beam irradiation and enucleation in low-stage intraocular retinoblastoma. *J Clin Oncol* 2000 ; 18 : 2881-7.
- 10) Rodriguez-Galindo C, Wilson MW, Haik BG, et al. Treatment of intraocular retinoblastoma with vincristine and carboplatin. *J Clin Oncol* 2003 ; 21 : 2019-25.
- 11) Chan HS, DeBoer G, Thiessen JJ, et al. Combining cyclosporin with chemotherapy controls intraocular retinoblastoma without requiring radiation. *Clin Cancer Res* 1996 ; 2 : 1499-508.

## 局所化学療法は有効か

## 背景

眼球内に限局している腫瘍で温存治療を選択する場合、初期治療として局所化学療法が有効であれば全身副作用を軽減するためには、望ましい。初期治療として全身化学療法が行われる場合も、単独で治癒にいたることは少なく、局所化学療法が根治的治療として有効か否か、治療法とその有用性について検索を行った。

## 推奨

抗がん剤の結膜下注射，選択的眼動脈注入，硝子体注入が一部の施設で行われている。いずれも単独治療としての効果は未確立であり，他の治療と併用して行われている。

■推奨グレード（推奨度・エビデンスレベル）：2B

## 解説

眼球内に限局した腫瘍では，いくつかの局所化学療法が試みられている。米国を中心に，結膜下カルボプラチン注入が行われている。第Ⅰ／Ⅱ相試験では，硝子体播種のある5眼中3眼，網膜限局腫瘍の5眼中2眼で有効，網膜下播種には無効であり，有害事象として一過性の眼球周囲の浮腫と視神経萎縮が報告された<sup>1)</sup>。その後の追試で眼窩蜂窩織炎様の炎症や瘢痕化が問題として報告されている<sup>2)</sup>。国際分類C/Dの患者を対象に，全身化学療法と本治療を併用した治療の有用性を検討する臨床試験が北南米の臨床試験として行われている（<http://www.cancer.gov/clinicaltrials/COG-ARET0231>）。

わが国で行われている局所治療には，選択的眼動脈注入，硝子体注入がある<sup>3)</sup>。いずれも特定の施設のみで行われている。

眼動脈注入はSeldinger法およびバルーンカテーテルを用いて眼動脈へ選択的に抗がん剤を注入する方法であり，全身副作用を軽減しつつ局所の治療効果を達成することが目的である。単独治療としての効果は未評価である<sup>3)</sup>。

その後，バルーンカテーテルを用いない方法で，直接眼動脈に注入する眼動脈注入単独の第Ⅰ／Ⅱ相試験を行い，9例中7例で眼球摘出を回避できたと米国から報告された<sup>4)</sup>。欧米では，この方法を用いた眼動注を採用する施設が増え，さらにアジア，中近東でも採用されるようになってきている。初発例で初期治療として用いた場合の有用性，全身化学療法後に用いた場合の有用性，再発時の有用性の報告が相次ぎ，その後も報告が続いている<sup>5-9)</sup>。米国国立がん研究所公開データベース（NCI PDQ<sup>®</sup>）のRetinoblastoma Treatmentでは，片眼性，両眼性のそれぞれの標準的治療選択肢（standard treatment options）の中で，温存治療方法として他の局所療法とともに並記されており，北米では臨床試験が始まっている。長期的な有用性と合併症について確証するため

に、さらに臨床試験が計画されている。

網膜芽細胞腫では、診断時、温存治療の最中、あるいは再発時に腫瘍が播種することがあり、全身化学療法、眼動注の双方ともに抗がん剤の薬剤到達性の問題から制御困難である。動注硝子体注入は、静脈投与では硝子体濃度を十分高めることが困難であることから直接注入する術式であり、約50%の眼球温存が達成されているが、種々の治療法を組み合わせた結果であり、単独治療としての効果は未確立である<sup>10)</sup>。この動注硝子体注入も、その後世界的に採用されるようになり効果についての報告が続き<sup>11, 12)</sup>、NCI PDQ<sup>®</sup>: Retinoblastoma Treatment の治療選択肢にも記載されるようになった。合併症についてのメタ解析の報告までなされているが<sup>13)</sup>、眼動注と同様、今後世界的規模で、長期的な有用性と合併症についての解析が行われていくと考えられる。

### 検索式・参考にした二次資料

検索フィールド：PubMed

検索期間：1946年1月1日～2014年3月31日

検索式：

- |   |          |
|---|----------|
| 1. retinoblastoma                             | 18,371 件 |
| 2. 1 × “intraarterial” OR “ophthalmic artery” | 16 件     |
| 3. 1 × “subconjunctival” OR “subtenon”        | 44 件     |
| 4. 1 × local chemotherapy                     | 1 件      |
| 5. 1 × “intravitreal” OR “intravitreous”      | 51 件     |
| 6. 1 × conservative treatment                 | 63 件     |

この中から本テーマに関連する13文献を選択した。

また、NCI PDQ<sup>®</sup>: Retinoblastoma Treatment, National Retinoblastoma Strategy Canadian Guidelines for Care を参考にした。

### 文献

- 1) Abramson DH, Frank CM, Dunkel IJ. A phase I/II study of subconjunctival carboplatin for intraocular retinoblastoma. *Ophthalmology* 1999 ; 106 : 1947-50.
- 2) Mulvihill A, Budning A, Jay V, et al. Ocular motility changes after subtenon carboplatin chemotherapy for retinoblastoma. *Arch Ophthalmol* 2003 ; 121 : 1120-4.
- 3) Suzuki S, Kaneko A. Management of intraocular retinoblastoma and ocular prognosis. *Int J Clin Oncol* 2004 ; 9 : 1-6.
- 4) Abramson DH, Dunkel IJ, Brodie SE, et al. A phase I/II study of direct intraarterial (ophthalmic artery) chemotherapy with melphalan for intraocular retinoblastoma initial results. *Ophthalmology* 2008 ; 115 : 1398-404.
- 5) Abramson DH, Dunkel IJ, Brodie SE, et al. Superselective ophthalmic artery chemotherapy as primary treatment for retinoblastoma (chemosurgery). *Ophthalmology* 2010 ; 117 : 1623-9.
- 6) Peterson EC, Elhamady MS, Quintero-Wolfe S, et al. Selective ophthalmic artery infusion of chemotherapy for advanced intraocular retinoblastoma : initial experience with 17 tumors. *J Neurosurg* 2011 ; 114 : 1603-8.
- 7) Abramson DH, Dunkel IJ, Brodie SE, et al. Bilateral superselective ophthalmic artery chemotherapy for bilateral retinoblastoma : tandem therapy. *Arch Ophthalmol* 2010 ; 128 : 370-2.
- 8) Palioura S, Gobin YP, Brodie SE, et al. Ophthalmic artery chemosurgery for the management of retinoblastoma in eyes with extensive (> 50%) retinal detachment. *Pediatr Blood Cancer* 2012 ; 59 : 859-64.
- 9) Schaiquevich P, Ceciliano A, Millan N, et al. Intra-arterial chemotherapy is more effective than sequential periocular and intravenous chemotherapy as salvage treatment for relapsed retinoblastoma. *Pediatr Blood Cancer* 2013 ; 60 : 766-70.
- 10) Kaneko A, Suzuki S. Eye-preservation treatment of retinoblastoma with vitreous seeding. *Jpn J Clin Oncol* 2003 ; 33 : 601-7.



- 11) Ghassemi F, Shields CL. Intravitreal melphalan for refractory or recurrent vitreous seeding from retinoblastoma. *Arch Ophthalmol* 2012 ; 130 : 1268-71.
- 12) Gobin YP, Dunkel IJ, Marr BP, et al. Combined, sequential intravenous and intra-arterial chemotherapy (bridge chemotherapy) for young infants with retinoblastoma. *PLoS One* 2012 ; 7 : e44322.
- 13) Smith SJ, Smith BD, Mohny BG. Ocular side effects following intravitreal injection therapy for retinoblastoma : a systematic review. *Br J Ophthalmol* 2014 ; 98 : 292-7.

## CQ9

## 眼球摘出後の化学療法は必要か

## 背景

腫瘍が眼球内にとどまる場合には、転移の危険性は低い。眼球摘出を行った場合には、転移や再発の可能性があり、予防的な化学療法の必要性が問題となる。転移・再発のリスクの評価方法と、後療法の適応が問題になるために検討を要する。

## 推奨

摘出された眼球の病理学的検索により、視神経切除断端陽性、強膜外浸潤があれば局所放射線治療を併用した全身化学療法、脈絡膜全層の浸潤を伴う視神経浸潤があれば全身化学療法が後療法として推奨される。断端陰性で視神経浸潤を伴っていても他の危険因子がなければ後療法は不要である。

■推奨グレード（推奨度・エビデンスレベル）：2B

## 解説

眼球摘出を行った後は腫瘍の進展度を評価し、再発や転移のリスクを評価する必要がある。病理組織学的診断に基づき転移予防のための後療法の必要性が判断され、後療法として、その進展度に従い全身化学療法、放射線治療が行われる。摘出眼球の視神経切除断端陽性であった場合の追加切除、もしくは眼窩内容除去の有効性は未確立である。

再発や転移のリスク評価のためには、MRIによる術前の画像検査は、感度、特異度ともに低いことが明らかにされており、摘出された眼球の病理学的検索を行い、腫瘍の進展度を評価する必要があるとされる<sup>1)</sup>。

病理学的に再発・転移の危険因子である可能性がある病態としては、視神経浸潤の有無（断端陽性、陰性）、強膜浸潤および強膜外浸潤、脈絡膜浸潤、前房浸潤、腫瘍の分化の程度などが報告されている。Chantadaらは、眼球内限局例と、視神経浸潤があっても断端陰性で脈絡膜浸潤もない場合は、後療法なしで5年生存率は98%、強膜浸潤・脈絡膜全層浸潤を伴う視神経浸潤・視神経断端陽性では後療法を行っても再発・転移が多く、後療法は必要であるものの現在の治療方針では不足がある可能性を示唆している<sup>2)</sup>。

眼球保存治療を行った後に眼球摘出を要した場合では、強膜浸潤と両眼摘出を要したことが予後の危険因子であったが、5年無再発生存率（RFS）は96%であり、前房浸潤、脈絡膜浸潤、篩状板を越える視神経浸潤、クモ膜下腔浸潤は有意な危険因子ではなかった。このため摘出の判断を誤らなければ眼球保存治療自体の危険性は高くないと推定される<sup>3)</sup>。

病理学的検討では、MarbackらはCD34抗体を用いて評価した腫瘍の血管新生の定

量がその後の播種の危険性をよく表すと報告している<sup>4)</sup>。

眼球摘出後の後療法は、腫瘍の浸潤範囲に基づいて判断される。摘出眼球の標本作成法、脈絡膜浸潤の評価方法、視神経浸潤の評価方法などのガイドラインが2009年に策定され<sup>5)</sup>、これに基づく国際共同研究が検討されている。

視神経断端陽性、眼球外浸潤の存在がある場合に、切除断端が陰性になるまで切除する、すなわち眼窩内容除去術を行うべきであるかどうかは、これまで検討されていない。これまではこのような場合、放射線外照射を併用した全身化学療法が行われ、再発が生じるのは半数に満たない<sup>2)</sup>。積極的な追加切除は整容的な不利を伴うことになり、症例も少ないことから多施設での検討が望まれる。

### 検索式・参考にした二次資料

検索フィールド：PubMed

検索期間：1946年1月1日～2014年3月31日

検索式：

- |                              |          |
|------------------------------|----------|
| 1. retinoblastoma            | 18,371 件 |
| 2. 1 × adjuvant              | 306 件    |
| 3. 1 × adjuvant chemotherapy | 183 件    |

この中から本テーマに関連する5文献を選択した。

また、NCI PDQ<sup>®</sup>：Retinoblastoma Treatmentを参考にした。

### 文献

- 1) Chawla B, Sharma S, Sen S, et al. Correlation between clinical features, magnetic resonance imaging, and histopathologic findings in retinoblastoma : a prospective study. *Ophthalmology* 2012 ; 119 : 850-6.
- 2) Chantada G, Fandiño A, Dávila MT, et al. Results of a prospective study for the treatment of retinoblastoma. *Cancer* 2004 ; 100 : 834-42.
- 3) Chantada GL, Dunkel IJ, Antoneli CB, et al. Risk factors for extraocular relapse following enucleation after failure of chemoreduction in retinoblastoma. *Pediatr Blood Cancer* 2007 ; 49 : 256-60.
- 4) Marback EF, Arias VE, Paranhos A Jr, et al. Tumour angiogenesis as a prognostic factor for disease dissemination in retinoblastoma. *Br J Ophthalmol* 2003 ; 87 : 1224-8.
- 5) Sastre X, Chantada GL, Doz F, et al. Proceedings of the consensus meetings from the International Retinoblastoma Staging Working Group on the pathology guidelines for the examination of enucleated eyes and evaluation of prognostic risk factors in retinoblastoma. *Arch Pathol Lab Med* 2009 ; 133 : 1199-202.

## CQ10

## 遠隔転移など眼球外進展例に対する最適な治療法は

## 背景

網膜芽細胞腫は眼球外に進展した場合は予後不良であり、救命のために集学的治療を行うことが多い。生命予後はその進展度に依存している。

## 推奨

標準的治療は行われておらず、種々の治療が行われている。眼窩内進展例は全身化学療法と放射線治療の併用、眼窩を越えた遠隔転移例では、大量化学療法と放射線治療の併用による救命例の報告が多い。

■推奨グレード（推奨度・エビデンスレベル）：2B

## 解説

網膜芽細胞腫の5年生存率は90%以上であるが、これは殆どの例が眼球内腫瘍の状態で診断されるためである。眼球外に浸潤・転移した場合の予後は不良である。症例数が少ないことから、治療法は確立していないが、集学的治療により予後の向上を認めている。中枢神経系転移例は、これらの集学的治療に関わらず救命例の報告が殆どない。治癒後には、治療による合併症、二次がん発症など、長期的な経過観察が必要である。

## 1. 眼窩進展例・所属リンパ節転移例

進展は、導出血管を介するか強膜浸潤により生じる。腫瘍摘出後に多剤併用化学療法、放射線治療が併用され、生命予後が向上し60~85%の生存率が報告されている。治療後の再発は、中枢神経系に起こることが多いため、中枢神経到達性の良好な薬剤を選択する。

エトポシド（ETP）、カルボプラチン（CBDCA）を5日間投与、2コースの第Ⅱ相試験では、20例のうち9例で完全奏効、8例で部分奏効を認め、生存期間の延長を認めた報告がある<sup>1)</sup>。ビンクリスチン（VCR）、シクロホスファミド（CPA）をweekly 1 year<sup>2)</sup>もしくは3 weekly 1 year<sup>3)</sup>、ドキソルビシン（DXR）を8回と髄注を併用した治療法の成績では、weekly 投与群で無病生存率（DFS）46%、3 weekly 投与群で83%であり、治療効果が向上しているが治療毒性に注意を要する<sup>1)</sup>。

## 2. 骨髄転移、軟部組織浸潤のある例

上記と同様の治療法で、10例中6例で完全奏効と良好な奏効率が報告されている<sup>1)</sup>。長期予後に関する記載はない。ETP、プラチナ誘導体に加えDXRを加えることにより良好な奏効率が得られるとの報告がなされている<sup>4)</sup>。

イダルビシン (IDR) の第Ⅱ相試験<sup>5)</sup>では、骨髄病変は全例消失したものの、中枢神経系病変は進行し、また副作用として全例に grade 4 の骨髄抑制、30%で grade 2 の嘔気を生じた。

骨髄転移、眼窩浸潤を認める症例に自家造血細胞移植を併用したチオテパ (TESPA)、ETP、CBDCA 併用大量化学療法を行い、4例全例で完全寛解を維持している報告がある<sup>6)</sup>。また、眼窩内再発と骨髄転移を有する4例にVCR、CPA、ETPとシスプラチン (CDDP) もしくはCBDCAを投与、その後大量化学療法と自家造血細胞移植を行い、腫瘍部に放射線治療を行うことで、全例の46カ月以上の生存が報告されている<sup>7)</sup>。CARBOPEC療法 (CBDCA+ETP+CPA) と自家造血細胞移植を行うことで、3年生存率67%が報告されている<sup>8)</sup>。その後も同様の有用性を示唆する報告がされている<sup>9-12)</sup>。

### 3. 中枢神経浸潤・転移例

中枢神経系転移のある症例では、全身化学療法、大量化学療法、放射線治療を併用した集学的治療が行われているが、長期生存例の報告がほとんどない<sup>3)</sup>。上記のCARBOPEC療法と自家造血細胞移植を行うことで、中枢神経系転移4例のうち1例のみ63カ月の無再発生存が報告されている<sup>8)</sup>。Dunkelらは、化学療法および大量化学療法を受けた7例中、2例 (1例は、治療後放射線治療を併用)、40カ月、101カ月無再発生存していると報告している<sup>13)</sup>。

### 検索式・参考にした二次資料

検索フィールド：PubMed

検索期間：1946年1月1日～2014年3月31日

検索式：

- |  |          |
|--|----------|
| 1. retinoblastoma                                  | 18,371 件 |
| 2. 1 × "extraocular" OR "advanced" OR "metastatic" | 1,658 件  |
| 3. 2 × chemotherapy                                | 537 件    |

この中で本テーマに関連する13文献を選択した。

また、NCI PDQ<sup>®</sup>：Retinoblastoma Treatment, National Retinoblastoma Strategy Canadian Guidelines for Careを参考にした。

### 文献

- 1) Doz F, Neuenschwander S, Plantaz D, et al. Etoposide and carboplatin in extraocular retinoblastoma: a study by the Société Française d'Oncologie Pédiatrique. *J Clin Oncol* 1995; 13: 902-9.
- 2) Zelter M, Damel A, Gonzalez G, et al. A prospective study on the treatment of retinoblastoma in 72 patients. *Cancer* 1991; 68: 1685-90.
- 3) Schwartzman E, Chantada G, Fandiño A, et al. Results of a stage-based protocol for the treatment of retinoblastoma. *J Clin Oncol* 1996; 14: 1532-6.
- 4) Pratt CB, Fontanesi J, Chenaille P, et al. Chemotherapy for extraocular retinoblastoma. *Pediatr hematol Oncol* 1994; 11: 301-9.
- 5) Chantada GL, Fandiño A, Mato G, et al. Phase II window of idarubicin in children with extraocular retinoblastoma. *J Clin Oncol* 1999; 17: 1847-50.
- 6) Kremens B, Wieland R, Reinhard H, et al. High-dose chemotherapy with autologous stem cell rescue in children with retinoblastoma. *Bone Marrow Transplant* 2003; 31: 281-4.
- 7) Dunkel IJ, Aledo A, Kernan NA, et al. Successful treatment of metastatic retinoblastoma. *Cancer* 2000; 89: 2117-21.
- 8) Namouni F, Doz F, Tanguy ML, et al. High-dose chemotherapy with carboplatin, etoposide and

- cyclophosphamide followed by a haematopoietic stem cell rescue in patients with high-risk retinoblastoma : a SFOP and SFGM study. *Eur J Cancer* 1997 ; 33 : 2368-75.
- 9) Kremens B, Wieland R, Reinhard H, et al. High-dose chemotherapy with autologous stem cell rescue in children with retinoblastoma. *Bone Marrow Transplant* 2003 ; 31 : 281-4.
  - 10) Matsubara H, Makimoto A, Higa T, et al. A multidisciplinary treatment strategy that includes high-dose chemotherapy for metastatic retinoblastoma without CNS involvement. *Bone Marrow Transplant* 2005 ; 35 : 763-6.
  - 11) Palma J, Sasso DF, Dufort G, et al. Successful treatment of metastatic retinoblastoma with high-dose chemotherapy and autologous stem cell rescue in South America. *Bone Marrow Transplant* 2012 ; 47 : 522-7.
  - 12) Dunkel IJ, Khakoo Y, Kernan NA, et al. Intensive multimodality therapy for patients with stage 4a metastatic retinoblastoma. *Pediatr Blood Cancer* 2010 ; 55 : 55-9.
  - 13) Dunkel IJ, Chan HS, Jubran R, et al. High-dose chemotherapy with autologous hematopoietic stem cell rescue for stage 4B retinoblastoma. *Pediatr Blood Cancer* 2010 ; 55 : 149-52.

## CQ11

## 全身化学療法で三側性網膜芽細胞腫，眼球内新生腫瘍は予防できるか

## 背景

1. 三側性網膜芽細胞腫：RBI 遺伝子の生殖細胞系列変異をもつ遺伝性症例で，正中部に発症する続発腫瘍であり，松果体に最も多く認められる。致死的な疾患であり，早期診断が予後の改善につながる可能性が示唆されている。眼球温存目的で放射線治療にかえ初期治療として全身化学療法を行った多数例の報告で，三側性網膜芽細胞腫が1例も生じなかったという報告が単一施設から報告されている。致死的な疾患であり予防治療が可能であれば行うべきである。

2. 網膜芽細胞腫の新生腫瘍：網膜芽細胞腫は，同一眼球内，あるいは対側の眼球内に多発する可能性のある疾患であり，初期治療により新生腫瘍の出現を予防できるのであれば，予後改善の可能性があり，治療後の経過観察の頻度を減らすことが可能になる。

## 推奨

全身化学療法の導入によって，三側性網膜芽細胞腫の頻度が低下したとの報告があり，その可能性が示唆されているが，確証されていない。化学療法を行っても，遺伝性症例では10～48%に新生腫瘍を発症するため，慎重な経過観察が必要である。若年発症，家族歴があること，発見時に非進行期であることがその後の新生腫瘍の危険因子である。

■推奨グレード（推奨度・エビデンスレベル）：2D

## 解説

## 1. 三側性網膜芽細胞腫

網膜芽細胞腫患者の松果体など大脳正中中部付近に生じる続発腫瘍であり，転移とは異なる。同部位に存在する網膜類似細胞由来と考えられ，両眼性網膜芽細胞腫の5%程度に発症し致死的な疾患である。

三側性網膜芽細胞腫の頻度と化学療法の関係は，これまで1施設の報告のみで続報がない。Shieldsら<sup>1)</sup>は，1995～1999年に治療した214例の検討で，66%が化学療法を受けたが47カ月の経過で1例も頭蓋内腫瘍を発症せず，既報から推定される5～15例より有意に少なかった。一方，化学療法を行わなかった群からは頭蓋内腫瘍が1例発症し，推定値と有意差がないことから，化学療法により三側性網膜芽細胞腫の発症を予防できる可能性を示唆した。その後，上記論文の施設を含めた2施設で1993～2008年にビンクリスチン（VCR），エトポシド（ETP），カルボプラチン（CBDCA）の全身化学療法を初期治療として受けた245例（遺伝性例187例，非遺伝性例58例）の後方視的検討では，遺伝性症例で1例に松果体芽細胞腫のあったことが報告され，なお従来の発症

率より低いと主張されている<sup>2)</sup>。

他施設からの報告がなく追試がないことから、現時点での判断はできない。また Shields らの報告は後方視的研究であり、症例のバイアスの可能性を排除できない。少なくとも現時点では、三側性網膜芽細胞腫の予防効果を期待して全身化学療法を行うことはエビデンスがない。

## 2. 網膜芽細胞腫の新生腫瘍

Shields ら<sup>3)</sup> は、106 例 162 眼を 6 コースの化学療法で治療し、片眼性の場合には孤発例の 9%、家族性の 80% に、両眼性の場合には孤発例の 19%、家族性の 38% に治療後の新生腫瘍を発症したと報告している。全体では新生腫瘍の発生頻度は 1 年後で 23%、5 年後で 24% であり、若年であることと家族歴のあることが危険因子であった。

Schueler ら<sup>4)</sup> は化学療法を行った後、48% に新生腫瘍が生じ、3.2 歳より後には生じなかった。新生腫瘍を生じた眼球はより若年であり、腫瘍数が少なかったが、最終的な眼球あたりの腫瘍数は同等であったことから、腫瘍の発症予防効果は否定的である。

Wilson ら<sup>5)</sup> は、遺伝性症例 58 例の検討で、12% の症例に化学療法開始後新生腫瘍が生じ、発症までの期間の中央値は 3 カ月、2 年後の新生腫瘍発生率は  $10 \pm 3\%$  と報告した。診断時年齢 6 カ月以下、家族歴があること、Reese-Ellsworth 分類 I ~ III 群であることが新生腫瘍の危険因子であった (CQ7 参照)。

## 検索式・参考にした二次資料

検索フィールド：PubMed

検索期間：1946 年 1 月 1 日～2014 年 3 月 31 日

検索式：

- |                                       |          |
|---------------------------------------|----------|
| 1. retinoblastoma                     | 18,371 件 |
| 2. 1 × trilateral                     | 108 件    |
| 3. 1 × “chemotherapy” AND “new tumor” | 4 件      |

この中から本テーマに関連する 5 文献を選択した。

また、NCI PDQ<sup>®</sup>：Retinoblastoma Treatment, National Retinoblastoma Strategy Canadian Guidelines for Care を参考にした。

## 文献

- 1) Shields CL, Shields JA, Meadows AT. Chemoreduction for retinoblastoma may prevent trilateral retinoblastoma. *J Clin Oncol* 2000 ; 18 : 236-7.
- 2) Turaka K, Shields CL, Meadows AT, et al. Second malignant neoplasms following chemoreduction with carboplatin, etoposide, and vincristine in 245 patients with intraocular retinoblastoma. *Pediatr Blood Cancer* 2012 ; 59 : 121-5.
- 3) Shields CL, Shelil A, Cater J, et al. Development of new retinoblastomas after 6 cycles of chemoreduction for retinoblastoma in 162 eyes of 106 consecutive patients. *Arch Ophthalmol* 2003 ; 121 : 1571-6.
- 4) Schueler AO, Anastassiou G, Jurklics C, et al. De novo intraocular retinoblastoma development after chemotherapy in patients with hereditary retinoblastoma. *Retina* 2006 ; 26 : 425-31.
- 5) Wilson MW, Haik BG, Billups CA, et al. Incidence of new tumor formation in patients with hereditary retinoblastoma treated with primary systemic chemotherapy : is there a preventive effect? *Ophthalmology* 2007 ; 114 : 2077-82.



## CQ12

## 眼球温存のための放射線外照射の適応およびその照射方法は

## 背景

網膜芽細胞腫の温存治療では、かつては放射線外照射が標準的治療であったが、二次がんや照射による顔面骨障害のリスクから、放射線外照射を回避して温存することが目標とされるようになってきている。このような状況下において、なお眼球温存の放射線治療を採用する適応と、用いられる照射方法について明らかにする。

## 推奨

初期治療として化学療法を選択することが多く、放射線外照射を行うことはまれである。化学療法後の不応例、眼球内再発例で視機能の温存が期待される場合に、照射に伴う骨障害、二次がんのリスクを考慮し、放射線治療の適応を判断する。海外では強度変調放射線治療 (IMRT) や陽子線治療が臨床に導入されている。

■推奨グレード (推奨度・エビデンスレベル) : 2C

## 解説

網膜芽細胞腫は放射線感受性が高く、1990年代前半までは眼球温存治療の主体をなしてきたが、1990年代半ばから比較試験がなされないまま初期治療として全身化学療法が導入され<sup>1)</sup>、眼球温存治療の主流になった。これは放射線治療による骨障害、二次がんの危険性が認識されたことが大きな理由である。しかし化学療法および局所治療で制御困難な場合に、放射線治療は依然として有効な治療法の一つであり、有害事象を減らすための新たな照射方法も行われている。

骨障害に関して、照射時期が早いほど骨が未熟であり放射線感受性が高く、将来的な変形を生じやすい。化学療法の有害事象が許容されるのであれば、放射線治療を回避する、もしくは照射時期を遅らせる目的で化学療法を行うことは妥当と考えられるが、これについては検証されていない。

二次がんに関しては、米国の遺伝性症例に関する疫学調査により、50年後の発症率が照射群、非照射群でそれぞれ38.2%、21.0%であり<sup>2)</sup>、照射野内の二次がん発症率が3.1倍になることが報告されていて、放射線治療は二次がんの明らかな危険因子である。ただし、現在の化学療法主体の治療法による二次がん発症率は10数年の予後しか判明しておらず、今後長期予後が判明することにより化学療法を行うことの妥当性は再評価されるべきである。

上記のような背景を理解した上で、現時点では放射線治療に伴う有害事象が明らかであるため、可能であれば放射線治療は回避し、化学療法主体の眼球温存治療が推奨され

る。化学療法主体の治療法では制御困難な眼内腫瘍の場合、眼球温存に伴う利益が考えられる有害事象を上回ると判断される場合、放射線外照射が選択される。

放射線治療の方法は、リニアックを用いた X 線照射が一般的に行われる。水晶体遮蔽を併用して前方照射を行う方法と、水晶体を回避して側方照射を行う方法があり、眼球温存率は同等であり、前者のほうが局所治療を必要とする例が少なく、白内障の頻度も低い結果が報告されている<sup>3)</sup>。初期治療として放射線治療を行った場合、腫瘍の再発は7%に生じ、再発期間は中央値 12 カ月、全例 40 カ月までに生じる<sup>4)</sup>。照射線量を減らすため、化学療法と 26 Gy の低線量照射を併用し、少数例であるが80%の眼球温存が報告されている<sup>5)</sup>。

IMRT は、鋸状縁と硝子体の線量を維持しつつ眼窩および涙腺の線量を減らすことが可能である<sup>6)</sup>。化学療法と低線量 IMRT の併用により、5年で68%の眼球温存が報告されている<sup>7)</sup>。骨障害および二次がんに対して、IMRT を行うことの利点は確立していない。

陽子線治療は、眼窩骨および眼窩内の被曝線量を減らしつつ均一な線量分布を作ることが可能である<sup>8)</sup>。治療効果は少数例の報告のみであり、有効性の評価は困難である。

10年後の照射野内二次がん発症率は、陽子線で0%、光子線で14%であり、有意に陽子線で少ない<sup>9)</sup>。

IMRT、陽子線治療とも、小児の場合、照射野を正確に設定するためには全身麻酔（もしくは深い鎮静）の上、更に眼球を固定することが必要になる。現在の日本の医療事情ではこれに対応できる施設はなく、実現困難である。

## 検索式・参考にした二次資料

検索フィールド：PebMed

検索期間：1946年1月1日～2014年3月31日

検索式：

- |  |          |
|--|----------|
| 1. retinoblastoma  | 18,465 件 |
| 2. "intraocular surgery" OR "vitrectomy" OR "lensectomy" | 43,151 件 |
| 3. 1 × 2   | 254 件    |

この中から本テーマに関連する 9 文献を選択した。

## 文献

- Gallie BL, Budning A, DeBoer G, et al. Chemotherapy with focal therapy can cure intraocular retinoblastoma without radiotherapy. *Arch Ophthalmol* 1996 ; 114 : 1321-8.
- Kleinerman RA, Tucker MA, Tarone RE, et al. Risk of new cancers after radiotherapy in long-term survivors of retinoblastoma : an extended follow-up. *J Clin Oncol* 2005 ; 23 : 2272-9.
- Scott IU, Murray TG, Feuer WJ, et al. External beam radiotherapy in retinoblastoma : tumor control and comparison of 2 techniques. *Arch Ophthalmol* 1999 ; 117 : 766-70.
- Singh AD, Garway-Heath D, Love S, et al. Relationship of regression pattern to recurrence in retinoblastoma. *Br J Ophthalmol* 1993 ; 77 : 12-6.
- Shields CL, Ramasubramanian A, Thangappan A, et al. Chemoreduction for group E retinoblastoma : comparison of chemoreduction alone versus chemoreduction plus low-dose external radiotherapy in 76 eyes. *Ophthalmology* 2009 ; 116 : 544-51.
- Reisner ML, Viégas CM, Grazziotin RZ, et al. Retinoblastoma--comparative analysis of external radiotherapy techniques, including an IMRT technique. *Int J Radiat Oncol Biol Phys* 2007 ; 67 : 933-41.

- 7) Berry JL, Jubran R, Kim JW, et al. Long-term outcomes of Group D eyes in bilateral retinoblastoma patients treated with chemoreduction and low-dose IMRT salvage. *Pediatr Blood Cancer* 2013 ; 60 : 688-93.
- 8) Lee CT, Bilton SD, Famiglietti RM, et al. Treatment planning with protons for pediatric retinoblastoma, medulloblastoma, and pelvic sarcoma : how do protons compare with other conformal techniques? *Int J Radiat Oncol Biol Phys* 2005 ; 63 : 362-72.
- 9) Sethi RV, Shih HA, Yeap BY, et al. Second nonocular tumors among survivors of retinoblastoma treated with contemporary photon and proton radiotherapy. *Cancer* 2014 ; 120 : 126-33.

## CQ13

## 遠隔転移再発例への治療法は

## 背景

網膜芽細胞腫の再発例の予後は、再発腫瘍の進展度に依存する。眼球内に認める場合には、予後良好であり温存治療の対象となる。眼球外に再発した場合には、生命予後は不良であり<sup>1)</sup>、救命のために集学的治療が行われる。特に予後不良な遠隔転移再発の治療について検討した。

## 推奨

遠隔転移再発例の予後は不良であり、初発時に遠隔転移を認める場合と同様に、腫瘍の進展状況に応じて、全身化学療法あるいは大量化学療法、放射線治療を併用した集学的治療を行う必要がある。

■推奨グレード（推奨度・エビデンスレベル）：2B

## 解説

初期治療として眼球温存治療が行われ、遺伝性症例で新たに眼球内腫瘍を認める場合には、再発ではなく新生腫瘍として、局所療法により治療される場合が多い<sup>2)</sup>。再発腫瘍が眼球内に限局する場合には、生命予後は良好である。腫瘍が小さな場合、局所化学療法も含めた局所療法により、視機能あるいは眼球の温存が達成可能である。腫瘍が大きい場合には、局所療法を併用した温存治療が行われ、これらの効果が期待できない場合に、放射線治療や眼球摘出の採用が検討される<sup>3)</sup>。

再発腫瘍が眼球外に認められる場合には、生命予後は不良であり<sup>1)</sup>、初発時に眼球外進展を認める場合とほぼ同様の治療方針がとられる（CQ10 参照）。

眼球摘出後の再発など、再発腫瘍が眼窩内に限局する場合には、遠隔転移の危険もあるため、全身化学療法と放射線治療を併用した治療が行われる<sup>4)</sup>。

再発腫瘍が眼窩を越えて認められる場合には、全身化学療法と自家造血細胞移植を併用した大量化学療法と放射線治療の併用により生命予後は向上しているが<sup>5)</sup>、初発例と同様、中枢神経浸潤あるいは転移を認める場合には、救命の報告がほとんどない（CQ10 参照）。

## 検索式・参考にした二次資料

検索フィールド：PubMed

検索期間：1946年1月1日～2014年3月31日

検索式：

- |                                    |          |
|------------------------------------|----------|
| 1. retinoblastoma                  | 18,371 件 |
| 2. 1 × “recurrent” OR “recurrence” | 655 件    |

3. 2 × treatment 325 件

この中から本テーマに関連する 5 文献を選択した。

また, NCI PDQ<sup>®</sup>: Retinoblastoma Treatment, National Retinoblastoma Strategy Canadian Guidelines for Care を参考にした。

## 文献

- 1) Broaddus E, Topham A, Singh AD. Survival with retinoblastoma in the USA : 1975-2004. Br J Ophthalmol 2009 ; 93 : 24-7.
- 2) Wilson MW, Haik BG, Billups CA, et al. Incidence of new tumor formation in patients with hereditary retinoblastoma treated with primary systemic chemotherapy : is there a preventive effect? Ophthalmology 2007 ; 114 : 2077-82.
- 3) Chan MP, Hungerford JL, Kingston JE, et al. Salvage external beam radiotherapy after failed primary chemotherapy for bilateral retinoblastoma : rate of eye and vision preservation. Br J Ophthalmol 2009 ; 93 : 891-4.
- 4) Kim JW, Kathpalia V, Dunkel IJ, et al. Orbital recurrence of retinoblastoma following enucleation. Br J Ophthalmol 2009 ; 93 : 463-7.
- 5) Namouni F, Doz F, Tanguy ML, et al. High-dose chemotherapy with carboplatin, etoposide and cyclophosphamide followed by a haematopoietic stem cell rescue in patients with high-risk retinoblastoma : a SFOP and SFGM study. Eur J Cancer 1997 ; 33 : 2368-75.

## CQ14

## 眼球摘出後の経過観察はどのように行うべきか

## 背景

眼球摘出後には、再発・転移の可能性があることから、経過観察が必要である。摘出後には、多くは義眼を装着するため、義眼装用による問題に対応する必要がある。これら二つの観点から、どのような経過観察が推奨されるかを明らかにする。

## 推奨

3歳までは頻回の診察、それ以後も長期間の診察が推奨される。摘出眼球の眼窩内再発の有無、義眼の装用状況の確認を行う。初診時片眼性であっても生後44カ月までは他眼の診察を行うことが推奨される。定期的画像検査、血液検査の意義は確立していない。

■推奨グレード(推奨度・エビデンスレベル): 2B

## 解説

眼球摘出後の眼窩内再発<sup>1)</sup> および遠隔転移<sup>2)</sup> は大部分が1年以内に生じる。5年間再発がなければ治癒したと判断してよい<sup>2)</sup>。摘出時に片眼性であってもその後残存眼に新生腫瘍を生じる可能性があり、生後44カ月までは慎重な経過観察が望ましい<sup>3)</sup>。この間の定期検査の最適なスケジュールは確立していない。カナダでは原則として、3歳までは3~4週ごとに全身麻酔下の眼底検査、3~9歳までは6カ月ごとの外来診察、15歳までは年1回の診察、以後2~3年ごとの診察を推奨している<sup>4)</sup>。わが国の医療事情では欧米諸国のような全身麻酔下の眼底検査を定期的に行うことは困難である<sup>5)</sup>。

摘出眼球で眼球外浸潤などの危険因子がなかった場合、眼窩内再発の早期発見のための画像検査は有効性が確立していない。眼部の突出などの症状を伴う場合はMRIを用いた画像検査が必須である。遠隔転移の早期発見に有効な方法は確立していないため、血液検査を含めスクリーニング検査は通常行われない。転移の疑われる所見があれば画像検査、病理組織学的検査は必須である。

## 検索式・参考にした二次資料

検索フィールド: PubMed

検索期間: 1946年1月1日~2014年3月31日

検索式:

“retinoblastoma” AND “recurrence OR recurrent” 365件

この中から本テーマに関連する5文献を選択した。

また、NCI PDQ<sup>®</sup>: Retinoblastoma Treatment, National Retinoblastoma Strategy, Canadian Guidelines for Care を参考にした。

## 文献

- 1) Kim JW, Kathpalia V, Dunkel IJ, et al. Orbital recurrence of retinoblastoma following enucleation. *Br J Ophthalmol* 2009 ; 93 : 463-7.
- 2) Kopelman JE, McLean IW, Rosenberg SH. Multivariate analysis of risk factors for metastasis in retinoblastoma treated by enucleation. *Ophthalmology* 1987 ; 94 : 371-7.
- 3) Abramson DH, Mendelsohn ME, Servodidio CA, et al. Familial retinoblastoma : where and when? *Arch Ophthalmol Scand* 1998 ; 76 : 334-8.
- 4) Canadian Retinoblastoma Society. National Retinoblastoma Strategy Canadian Guidelines for Care : Stratégie thérapeutique du rétinoblastome guide clinique canadien. *Can J Ophthalmol* 2009 ; 44 Suppl 2 : S1-88.
- 5) Saito T, Endo M, Hiraga K, et al. Clinical trial of fundoscopy under general anesthesia for pediatric outpatients with retinoblastoma. *Int J Clin Oncol* 2004 ; 9 : 36-41.

## CQ15

## 眼球温存治療を行った場合の経過観察はどのように行うべきか

## 背景

眼球温存の治療後には、再発や新生腫瘍の可能性があり、腫瘍そのものや治療による合併症の可能性がある。これらの観点から、どのような経過観察が推奨されるかを明らかにする。

## 推奨

腫瘍痕跡からの再発、新生腫瘍、眼球合併症に関して定期的に眼底検査を行う。最終治療から1年間は1～3カ月ごと、その後も間隔を延ばしながら長期間診察を行うことが推奨される。

■推奨グレード（推奨度・エビデンスレベル）：2B

## 解説

眼球温存治療後の経過観察は、眼球内の腫瘍再発と続発合併症の診察が必要になる。

眼球温存治療後の眼合併症について、Anagnosteらは冷凍凝固と化学療法の併用で生じた裂孔原性網膜剥離を報告し、局所治療併用時の眼合併症の危険性を述べている<sup>1)</sup>。放射線治療を併用した場合、白内障、網膜症の危険性があり、これらは治療直後から、また比較的時間をあけて生じる場合もある。

腫瘍の再発は、多くが治療終了後1年以内に生じる。また、生殖細胞系列の遺伝子変異を有する場合、新生腫瘍が生じる可能性があり、月齢6カ月以下では71%、6カ月以降では25%と報告されている<sup>2)</sup>。早期発見により局所治療で腫瘍制御を行うことが目的であり、通常1年間は1～3カ月ごと、その後は間隔を開けながら診察を継続することが推奨されている<sup>3)</sup>。

経過観察は、全身麻酔下に眼底検査を行うことが海外では推奨されている<sup>3)</sup>。カナダのガイドラインでは、最終治療から12カ月、生殖細胞系列の変異を有する場合は3歳まで、全身麻酔下に眼底検査を行うことを推奨している<sup>4)</sup>。現在の日本では小児医療体制が不十分であり、外来覚醒下、鎮静下の眼底検査を行わざるを得ない施設が多い。

## 検索式・参考にした二次資料

検索フィールド：PubMed

検索期間：1946年1月1日～2014年3月31日

検索式：

“retinoblastoma” AND “recurrence OR recurrent” 365件

この中から本テーマに関連する4文献を選択した。

また、NCI PDQ<sup>®</sup>：Retinoblastoma Treatment, National Retinoblastoma Strategy, Canadian Guidelines for Care を参考にした。



## 文献

- 1) Anagnoste SR, Scott IU, Murray TG, et al. Rhegmatogenous retinal detachment in retinoblastoma patients undergoing chemoreduction and cryotherapy. *Am J Ophthalmol* 2000 ; 129 : 817-9.
- 2) Lee TC, Hayashi NI, Dunkel IJ, et al. New retinoblastoma tumor formation in children initially treated with systemic carboplatin. *Ophthalmology* 2003 ; 110 : 1989-94.
- 3) Abramson DH, Mendelsohn ME, Servodidio CA, et al. Familial retinoblastoma : where and when? *Acta Ophthalmol Scand* 1998 ; 76 : 334-8.
- 4) Canadian Retinoblastoma Society. National Retinoblastoma Strategy Canadian Guidelines for Care : Stratégie thérapeutique du rétinoblastome guide clinique canadien. *Can J Ophthalmol* 2009 ; 44 Suppl 2 : S1-88.

## CQ16

## 家族歴のある場合の経過観察はどのように行ふべきか

## 背景

網膜芽細胞腫は、網膜芽細胞腫遺伝子 (*RBI*) の異常によって起こる疾患であり、特に *RBI* 遺伝子の生殖細胞系列変異をもつ場合、常染色体劣性遺伝で、次世代に発症する。家族歴のある場合、患者同胞の発症の可能性を考え、どのような経過観察が必要かを明らかにする。

## 推奨

家族歴のある未発病者の検査は、出生直後から3~4歳までは3~4カ月ごと、5~6歳までは6カ月ごとに行うことが推奨される。可能であれば全身麻酔下で行うことが望ましい。

■推奨グレード (推奨度・エビデンスレベル) : 2B

## 解説

オランダの全例調査の結果、家族性発症の場合は生後48カ月までに全例発症していることから、患者同胞の検査は4歳まで行うことが推奨される<sup>1)</sup>。

米国国立がん研究所公開データベース (NCI PDQ<sup>®</sup>) では、3~5歳まで、もしくはは遺伝子変異のないことが確認されるまでのスクリーニング眼底検査が推奨されている。一方、カナダのガイドラインでは遺伝子検査による保因者診断を行うことを推奨していて、遺伝子検査を行わないスクリーニング眼底検査は言及していない (遺伝子検査については CQ2 参照)。

家族歴のある網膜芽細胞腫の発見時期と発見時進行度を比較すると、スクリーニングを行った群のほうが、行わなかった群より若年で発見され、非進行例が多く、眼球温存率もよい結果が報告されている<sup>3,4)</sup>。

## 検索式・参考にした二次資料

検索フィールド : PubMed

検索期間 : 1946年1月1日 ~ 2014年3月31日

検索式 :

“retinoblastoma” AND “screening” AND “familial” 41件

この中から本テーマに関連する5文献を選択した。

また、NCI PDQ<sup>®</sup> : Retinoblastoma Treatment, National Retinoblastoma Strategy, Canadian Guidelines for Care を参考にした。

## 文献

- 1) Moll AC, Imhof SM, Meeteren AY, et al. At what age could screening for familial retinoblastoma be stopped? A register based study 1945-98. *Br J Ophthalmol* 2000 ; 84 : 1170-2.
- 2) Abramson DH, Mendelsohn ME, Servodidio CA, et al. Familial retinoblastoma : where and when?

- Acta Ophthalmol Scand 1998 ; 76 : 334-8.
- 3) Abramson DH, Beaverson K, Sangani P, et al. Screening for retinoblastoma : presenting signs as prognosticators of patient and ocular survival. *Pediatrics* 2003 ; 112 : 1248-55.
  - 4) Rothschild PR, Lévy D, Savignoni A, et al. Familial retinoblastoma : fundus screening schedule impact and guideline proposal. A retrospective study. *Eye* 2011 ; 25 : 1555-61.
  - 5) Noorani HZ, Khan HN, Gallie BL, et al. Cost comparison of molecular versus conventional screening of relatives at risk for retinoblastoma. *Am J Hum Genet* 1996 ; 59 : 301-7.

## CQ17

## 二次がんのスクリーニング検査は必要か

## 背景

網膜芽細胞腫では、がん抑制遺伝子である網膜芽細胞腫遺伝子（*RBI*）の生殖細胞系列変異をもつ遺伝性症例では、二次がんのリスクが高いことがよく知られており、発症の有無が生命予後を左右する。早期診断ができれば救命の可能性も高くなるが、スクリーニング方法は施設により異なる。二次がんスクリーニングの有用性について検討する。

## 推奨

有効な二次がんのスクリーニング方法はない。放射線治療を行った場合には、照射野のMRI画像は早期発見に有効である可能性があるが、定期的な検査を継続していくことは現実的ではなく、有用性も示されていない。全身化学療法を行った場合には、血液検査が白血病の早期発見につながる可能性がある。

■推奨度：なし、エビデンスレベル：C

## 解説

網膜芽細胞腫の患児は二次がんを発症するリスクが高い。二次がん発症のリスク因子として遺伝性症例であること、放射線治療歴、放射線治療時の年齢、すでに二次がんを発症していること、があげられる。網膜芽細胞腫遺伝子（*RBI*）の生殖細胞系列変異をもつ遺伝性症例では、放射線治療歴の有無に関わらず、二次がん発症のリスクが高い。診断後50年の時点で放射線治療群の38.2%、非治療群の21.0%に二次がんを生じると報告されている<sup>1)</sup>。照射計画と照射技術の進歩によって、放射線治療の影響の軽減が期待されるが、最近の報告では、放射線治療群30.4%、非治療群9.4%となっている<sup>2)</sup>。

放射線治療は、照射野内の二次がんの確率を高くするため、眼窩や頭部のMRI検査は早期発見に有効である可能性があるが、実際の効果に関する報告はない。

二次がんは放射線治療を受けていない遺伝性症例患児にも生じることから、放射線治療の照射野内のみのスクリーニングでは不十分である。しかし、二次がんスクリーニングのために全身MRIの検査を繰り返すことは実際的ではないと考えられ、カナダのガイドラインでは、リスクの高い患者へのカウンセリングが有用であるとしている。血液検査は、臓器障害の検索、骨髄浸潤の検索に有用である可能性はあるが、その有用性は確立していない。

遺伝性症例で、全身化学療法を受けた場合に、二次性の急性骨髄性白血病の発症が増加することが危惧されているが、確証にはいたっていない<sup>3,4)</sup>。報告例は少ないが長期的に経過観察することが望ましい。

## 検索式・参考にした二次資料

検索フィールド：PubMed

検索期間：1946年1月1日～2014年3月31日

検索式：

1. retinoblastoma 18,371 件
2. 1 × “second OR secondary” AND “malignancy OR neoplasm OR tumor”  
1,003 件
3. 2 × screening 541 件
4. 2 × leukemia 105 件

この中で本テーマに関連のある4文献を選択した。

また、NCI PDQ<sup>®</sup>：Retinoblastoma Treatment, National Retinoblastoma Strategy Canadian Guidelines for Care, Children’s Oncology Group Long-Term Follow-Up Guidelines for Survivors of childhood, Adolescent, and Young Adult Cancer Version 4.0 を参考にした。

## 文献

- 1) Marees T, Moll AC, Imhof SM, et al. Risk of second malignancies in survivors of retinoblastoma : more than 40 years of follow-up. J Natl Cancer Inst 2008 ; 100 : 1771-9.
- 2) Kleinerman RA, Yu CL, Little MP, et al. Variation of second cancer risk by family history of retinoblastoma among long-term survivors. J Clin Oncol 2012 ; 30 : 950-7.
- 3) Gombos DS, Hungerford J, Abramson DH, et al. Secondary acute myelogenous leukemia in patients with retinoblastoma : is chemotherapy a factor? Ophthalmology 2007 ; 114 : 1378-83.
- 4) Turaka K, Shields CL, Meadows AT, et al. Second malignant neoplasms following chemoreduction with carboplatin, etoposide, and vincristine in 245 patients with intraocular retinoblastoma. Pediatr Blood Cancer 2012 ; 59 : 121-5.